Выявление in vivo тонкого вертикального перелома корня эндодонтически пролеченных зубов с помощью конусно-лучевой компьютерной томографии

Тонкие VRF *(vertical root fracture - вертикальный перелом корня)* трудно диагностировать в клинической практике. Цель этой статьи состояла в том, чтобы оценить диагностическую точность КЛКТ-визуализации для тонких VRF в эндодонтически леченных зубах in vivo и обсудить прямые и косвенные доказательства диагноза.

Введение: цель этого исследования состояла в том, чтобы оценить диагностическую точность конусно-лучевой компьютерной томографии (КЛКТ) при обнаружении тонких вертикальных переломов корня (VRF) в эндодонтически леченных зубах in vivo и обсудить прямые и косвенные доказательства диагноза VRF.
Методы. Двадцать девять эндодонтически пролеченных зубов с подозрением на VRF от 29 пациентов были исследованы с помощью КЛКТ. Изображения КЛКТ оценивались на основе оценки линии перелома и вертикальной щечно-небной (язычной) потери кости. VRF диагностировали только тогда, когда на КЛКТ-изображениях обнаруживалась определенная линия перелома, а результаты исследования пародонта или хирургического удаления считались золотым стандартом. Оценивали диагностическую чувствительность, специфичность и точность.
Результаты: Из 29 зубов 27 были положительными, а 2 отрицательными на VRF в соответствии с золотым стандартом. Чувствительность, специфичность и точность составили 33,3 %, 100 % и 37,9 % соответственно на основе прямого обнаружения линии перелома на КЛКТ-изображениях. Однако вертикальная щечно-небная (язычная) потеря кости была обнаружена в 25 из 27 зубов с VRF.
Выводы. Хотя точность КЛКТ-визуализации для диагностики малозаметных VRF в эндодонтически пролеченных зубах in vivo была низкой, вертикальная щечно-небная (язычная) потеря кости является важным косвенным признаком диагностики VRF, который можно обнаружить на КЛКТ-изображениях. (Дж. Эндод, 2019; 45: 856–862.)

Вертикальный перелом корня (VRF) относится к возникновению полной или неполной продольной трещины в корне зуба (1). Линия перелома часто проходит вдоль длинной оси от корневого канала до периодонтальной связки, вовлекая ткани зуба, пульпу и ткани пародонта (2). Необнаруженные VRF могут привести к обширной потере костной массы и неадекватному лечению, что приведет к плохим клиническим результатам. Следовательно, необходима ранняя точная диагностика. Однако из-за отсутствия специфичности клинических симптомов и ограниченной информации, предоставляемой обычными 2-мерными периапикальными рентгенограммами (PR), точный диагноз VRF представляет собой проблему в клинической практике, особенно для малозаметных VRF (1,3). Поэтому в настоящем исследовании мы изучали тонкие VRF, которые были в основном неполными, узкими и похожими на волоски, без разделения фрагментов переломов.

Прямая рентгенологическая диагностика VRF основана на наличии гиподенсивной (рентгенопрозрачной) линии перелома (4). Такие линии перелома более отчетливо видны при более обширном смещении сегментов корня (5). Хотя прямой признак линии перелома не может быть обнаружен в PR в большинстве случаев, наличие гало или рентгенопрозрачности J-типа вокруг корня является важным

косвенным признаком подозрения на перелом корня и дальнейшего обследования (например, хирургического исследования) (1).

В последние годы конусно-лучевая компьютерная томография (КЛКТ) широко используется для обнаружения VRF как in vitro, так и in vivo (5-8). Хотя КЛКТ позволяет избежать увеличения, искажения и анатомического наложения, легкость диагностики зависит от степени перелома. Было проведено несколько исследований для оценки диагностической точности КЛКТ для VRF. Тем не менее, обнаружение неполных VRF и волосяных VRF без явного расхождения (девиации) сломанных фрагментов может быть более сложным по сравнению с VRF с обширным смещением сломанных фрагментов (5,9–11).

Кроме того, было проведено ретроспективное исследование, в котором сообщалось, что 94% зубов с VRF были ранее лечены эндодонтчески (12,13). Материал обтурации может вызывать артефакты, которые серьезно ухудшают качество изображений КЛКТ и снижают точность диагностики. Таким образом, обнаружение линий перелома на КЛКТ-изображениях эндодонтически пролеченных зубов для точного диагноза VRF, особенно малозаметных VRF, может быть довольно трудным. Тем не менее, большинство предыдущих исследований представляли собой оценку in vitro использования изображений КЛКТ для обнаружения искусственно индуцированных VRF в эндодонтически пролеченных зубах, которые сильно отличались от естественных VRF (14–16). Исследования in vivo, в которых обсуждалась диагностическая точность КЛКТ-визуализации для тонких VRF, все еще были недостаточными.

Таким образом, целью этого исследования было определение диагностической точности изображений КЛКТ in vivo при обнаружении тонких VRF в зубах, пролеченных эндодонтически. В настоящем исследовании были получены КЛКТ-изображения 29 эндодонтически пролеченных зубов с подозрением на VRF; оценивали линию перелома и вертикальную потерю альвеолярной кости. Цель этого исследования in vivo состояла в том, чтобы оценить диагностическую точность КЛКТ-визуализации на основе прямой линии перелома для тонких VRF и попытаться предоставить доказательства вертикальной потери пародонтальной кости как косвенного признака для диагностики тонких VRF.

МАТЕРИАЛЫ И МЕТОДЫ

Клинические данные

Были проанализированы КЛКТ-изображения 29 эндодонтически пролеченных зубов 29 пациентов. Среди пациентов были те, кто был направлен в наше учреждение с сентября 2014 г. по сентябрь 2018 г. для уточнения диагноза и лечения, в том числе 9 мужчин и 20 женщин (средний возраст 55,2 [диапазон: 22–77] лет).

По клиническим симптомам и анамнезу лечения корневых каналов все исследованные зубы имели подозрение на VRF. На прицельных или панорамных рентгенограммах линии перелома не было видно, поэтому для дальнейшей диагностики было выполнено КЛКТ. Критерии включения были следующими: легкий дискомфорт при смыкании зубов, повторный отек десны или свищевой ход после лечения каналов; на КЛКТ-изображениях смещенных фрагментов перелома не наблюдается; точный диагноз при тщательном наблюдении.

Это исследование было одобрено Комитетом по этике Нанкинской стоматологической больницы Медицинской школы Нанкинского университета.

Метод

Изображения КЛКТ были получены с использованием сканера NewTom VG (QR srl, Верона, Италия) в соответствии с инструкциями производителя с размером вокселя 0,125 мм. КЛКТ-изображения анализировали с помощью встроенного программного обеспечения NNT 5.3 (J Morita Manufacturing Corp, Киото, Япония) на экране 29,7-дюймового RadiForce MX300 W (Eizo Nanao Corporation, Хакусан, Япония) с разрешением 2560x1600 пикселей. На мониторе отображались коронарная, сагиттальная и аксиальная плоскости на разных уровнях корней.

Анализ изображений и оценка

Стандарт оценки и оценки изображений КЛКТ включал линию перелома и тип потери костной массы. Диагностическая оценка проводилась следующим образом:

1. Линия перелома (полная или неполная рентгенопрозрачная [гиподенсивная] линия на аксиальных изображениях корня как минимум в 2 последовательных срезах) 14, 15: 0, линия перелома отсутствует, 1 линия перелома гиподенсивная и нет наложения штриховых артефактов вторичный по отношению к наличию материалов для пломбирования корневых каналов

2. Вертикальная щечно-небная (язычная) потеря костной массы: 0, отсутствие потери костной массы и 1, вертикальная потеря пародонтальной кости на щечной и/или небной (язычной) стороне корня зуба.

Два наблюдателя (стоматологические рентгенологи) дважды оценивали все изображения и независимо определяли диагностические баллы. Если между 2 исследователями не удавалось достичь консенсуса, окончательную оценку проводил старший рентгенолог. Перед оценкой была проведена калибровка, включая унифицированное обучение по диагностическим стандартам линии перелома и вертикальной потери костной массы. Баллы линии перелома и вертикальной потери кости складывались вместе в качестве окончательного балла зуба, и, независимо от балла потери кости, только зубы с баллом 1 для линии перелома были диагностированы как положительные для VRF. Через 1 неделю наблюдатели снова оценили и подсчитали все 29 случаев, чтобы проанализировать соглашение между экспертами.

Рентгенологический диагноз был подтвержден результатами удаление зуба или исследования пародонта. Тип лечения определялся на основании клинических признаков и симптомов, результатов КЛКТ (четкая линия перелома или выраженная потеря костной массы), прогноза и пожеланий пациентов. Для зубов с четкими линиями перелома было выполнено удаление. Для зубов с потерей костной массы, но без четких линий переломов на изображениях КЛКТ, было предложено пародонтальное исследование; тем временем пациенты были проинформированы о прогнозе и вероятности удаления после обследования. Для зубов без линий переломов и потери костной массы проводили исследование пародонта.

Для зубов, предназначенных для удаления, с целью исключения возможности интраоперационного перелома корня все зубы были удалены одним опытным старшим хирургом, при этом избегали чрезмерных ротационных усилий. Все удаленные зубы были тщательно исследованы под микроскопом (S100/OPMI pico; Carl Zeiss Meditec AG, Йена, Германия) для подтверждения наличия линии перелома.

Оценивали чувствительность, специфичность, положительную прогностическую ценность (PPV) и отрицательную прогностическую ценность (NPV). Каппа-анализ использовался для оценки согласия между исследователями и между ними.

Статистический анализ проводили с использованием программного обеспечения SPSS 22.0 (IBM SPSS Statistics Base Integrated Edition 22: IBM Corp, Armonk, NY).

ПОЛУЧЕННЫЕ РЕЗУЛЬТАТЫ

Настоящее исследование не включало контрольную группу, поскольку мы не хотели подвергать пациентов ненужному облучению, не имеющему клинической ценности17. Баллы диагностики КЛКТ для всех 29 зубов были следующими: 9 зубов - 2 балла, 17 зубов - 1 балл и 3 зуба - 0 баллов.

Девять зубов с оценкой 2 могли быть определенно диагностированы VRF и были удалены, что доказывает, что они сломаны. Девять зубов с оценкой 1 были исследованы пародонтально, подтверждая узкие линии перелома на поверхности корней, а затем удалены. Из-за безнадежного прогноза и пожеланий пациентов было удалено 6 зубов с оценкой 1 с обширной потерей костной ткани пародонта, и наблюдались линии перелома. Два зуба с оценкой 1 с тяжелой потерей периодонта и периапикальной кости были удалены с учетом неблагоприятного прогноза и пожеланий пациентов, но линия перелома была обнаружена только на 1 зубе. Три зуба с оценкой 0 были исследованы в пародонте, и на 1 зубе не было обнаружено линии перелома. В двух других зубах были подтверждены узкие линии переломов, но они были сохранены и обследованы.

В общей сложности 27 зубов (12 премоляров и 15 моляров) были диагностированы с VRF после хирургического удаления или осмотра пародонта, в том числе 2 зуба с оценкой 0 без выявленных линий перелома или потери кости, 16 зубов с оценкой 1 с невыявленными линиями перелома, но вертикальными щечно-небными (язычными)) потеря костной массы (рис. 1A-E и 2A-E) и 9 зубов с оценкой 2 с визуализируемыми линиями перелома и потерей костной массы (рис. 3A-E). Кроме того, вертикальная потеря щечно-небной (язычной) кости, прилегающая к линии перелома, может быть обнаружена в 25 из 27 случаев с VRF (рис. 1-3).

Чувствительность, специфичность, точность, PPV и NPV КЛКТ-диагностики VRF составили 33,3%, 100%, 37,9%, 100% и 10% соответственно. Было достигнуто высокое согласие между исследователями и в ходе одного исследования в отношении обнаружения вертикальной потери костной ткани и существенное или умеренное согласие в отношении обнаружения линий перелома (таблица 1).

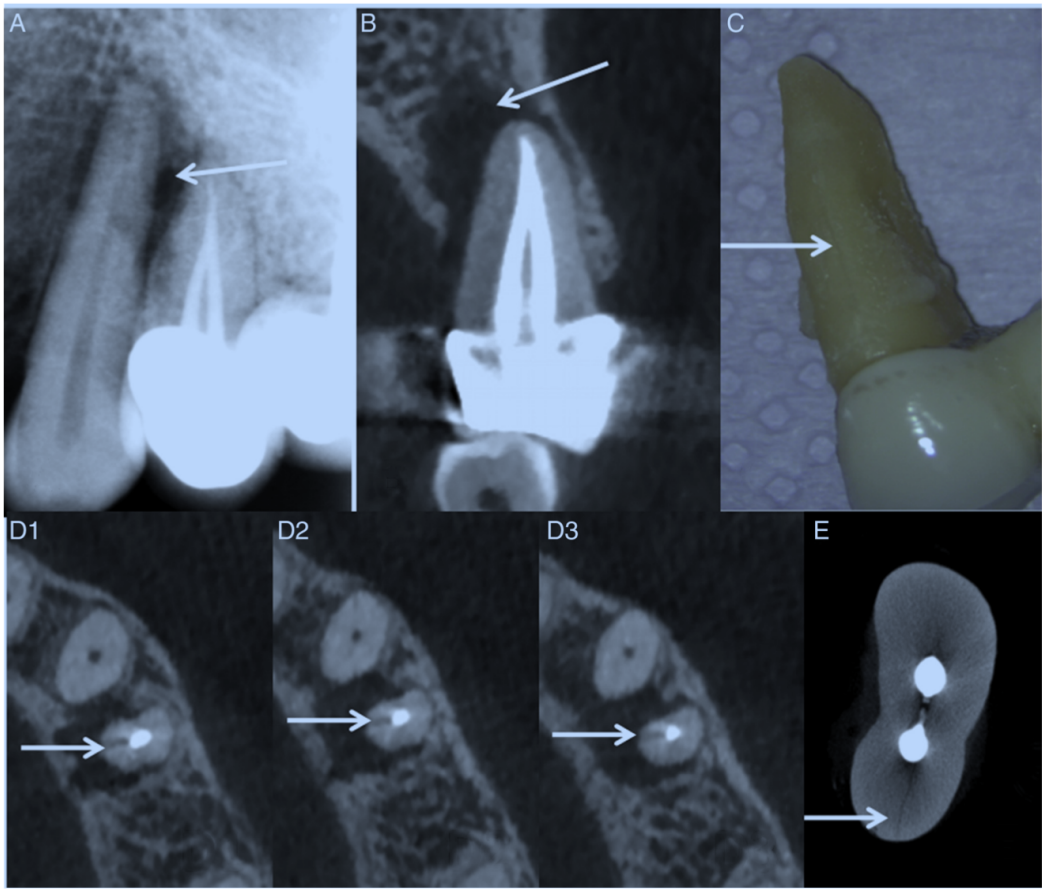

FIGURE 1 – An example of a tooth with a subtle incomplete fracture. (*A*) A PR taken after clinical examination showed that RCT was performed well. Lateral radiolucent areas were observed at the mesial aspect of the tooth. (*B*) A coronal reconstruction CBCT image along the axis of the root showed that vertical palatal alveolar bone loss had reached the apical region. (*C*) The extracted tooth showed the fracture line on the palatal side of the root. (*D*) *D1–D3* were axial images showing streak artifacts on the palatal side of the root. (*E*) A micro-CT image showed a subtle incomplete fracture line on the palatal side of the root *in vitro* with a voxel size of 0.02 mm.

РИСУНОК 1 – Пример зуба с малозаметным неполным переломом. (A) Прицельный снимок, проведенный после клинического обследования, показал, что эндолечение было проведено хорошо. Латеральные рентгенопрозрачные области наблюдались на мезиальной стороне зуба. (B) КЛКТ-изображение коронарной реконструкции вдоль оси корня показало, что потеря вертикальной небной альвеолярной кости достигла апикальной области. (C) На удаленном зубе видна линия перелома на небной стороне корня. (D) D1-D3 были аксиальными изображениями, показывающими полосчатые артефакты на небной стороне корня. (E) Изображение микро-КТ показало тонкую линию неполного перелома на небной стороне корня in vitro с размером вокселя 0,02 мм.

ОБСУЖДЕНИЕ

Диагностика VRF может быть чрезвычайно сложной в клинической практике. Широко используемая в последнее время КЛКТ-визуализация позволяет практикующим стоматологам получать трехмерную визуализацию зубов с высоким пространственным разрешением и низким излучением. Несколько исследований выявили более высокую точность КЛКТ в диагностике переломов зубов по сравнению с двухмерным прицельным снимком (6,8,18).

Однако из-за различий в представлении VRF (19, 20) и больших различий в системах сканирования КЛКТ (разные размеры вокселя, дозы облучения, характеристики детектора и метод постобработки) 16, 21, 22 эффективность КЛКТ визуализации в диагноз VRF не может быть гарантирован. Кроме того, наличие корневых пломб или штифтов может усложнить визуализацию линий переломов с помощью КЛКТ (23, 24).

По результатам нашего исследования чувствительность, специфичность, точность, PPV и NPV КЛКТ-визуализации при диагностике ВРФ составили 33,3%, 100%, 37,9%, 100% и 10% соответственно. Чувствительность и NPV ниже по сравнению с предыдущими исследованиями, при этом значения чувствительности варьировали от 84 % (0,64–0,95) до 100 % (0,83–1,00), значения специфичности – от 64 % (0,35–0,87) до 100 % (0,03 – 1,00), PPV колебалась от 71 % (0,51–0,87) до 100 % (0,63–1,00), а NPV – от 50 % (0,01–0,99) до 100 % (0,84–1,00)25. Chavda et al. определили диагностическую точность КЛКТ in vivo при обнаружении VRF20 и сообщили о низкой чувствительности (0,27), но высокой специфичности (0,83), что больше соответствует нашим выводам. Хорошо известно, что легкость диагностики зависит от степени перелома (5,10,11). В этом исследовании мы изучали узкие, малозаметные VRF без явного разделения отломков (рис. 1E, 2E и 3E), что привело к снижению чувствительности. Исследования in vitro поддерживают использование КЛКТ для обнаружения VRF в зубах26,27 путем искусственного создания VRF, отличных от «естественных»; первоначальные естественные линии перелома in vivo могут быть довольно тонкими. Ozer [26] создал переломы известной ширины (<0,2, 0,2 и 0,4 мм) в зубах с запломбированными корнями и сообщил, что КЛКТ более точно выявляет переломы 0,2 мм (70%) и 0,4 мм (90%), чем 0,2 мм.

Точность обнаружения в условиях in vitro и in vivo сильно различается (6,16). Результаты исследований in vitro не учитывают факторы пациента, в том числе влияние окружающих тканей (например, мягких тканей и альвеолярных тканей), которые могут повлиять на качество изображений КЛКТ (28), или возможность артефактов движения во время сканирования (24), которые могут скрывать предполагаемая плоскость перелома. Более того, в исследованиях КЛКТ должны соблюдаться принципы «настолько низко, насколько это разумно достижимо»; соответственно, уменьшенная доза облучения при сканировании in vivo также способствует ухудшению качества изображения и снижению точности обнаружения линий перелома (29).

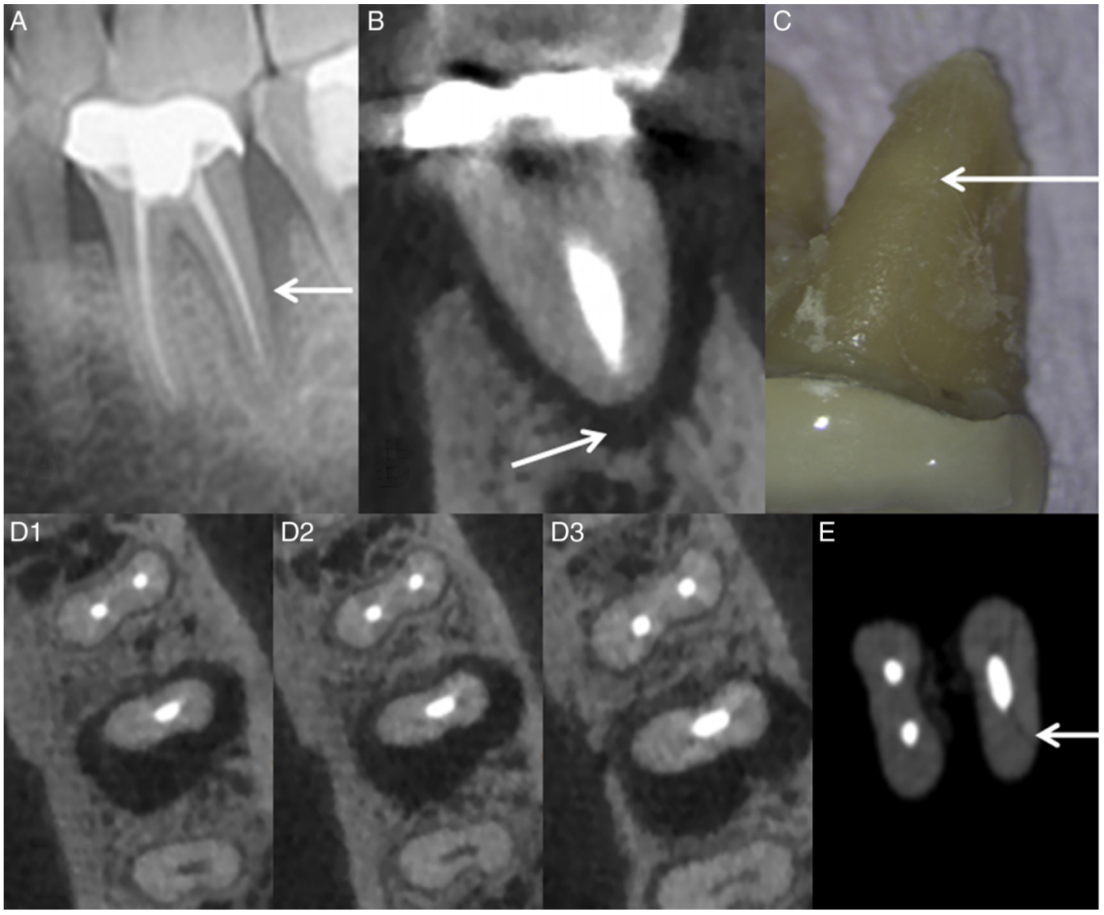

FIGURE 2 – An example of a tooth with a complete fracture. (*A*) A panoramic radiograph showed that RCT was performed well. Radiolucent areas were observed around the distal root. (*B*) Coronal reconstruction along the axis of the distal root showed vertical buccal and lingual alveolar bone loss around the distal root that had reached the apical region. (*C*) The extracted tooth showed the fracture line. (*D*) *D1–D3* were axial images showing alveolar bone loss but no fracture line. (*E*) An *in vitro* micro-CT image showed a complete fracture line on the distal root with a voxel size of 0.02 mm.

РИСУНОК 2 – Пример зуба с полным переломом. (A) Панорамная рентгенограмма показала, что эндолечение было проведено хорошо. Вокруг дистального корня наблюдались рентгенопрозрачные области. (B) Коронковая реконструкция вдоль оси дистального корня показала вертикальную потерю щечной и язычной альвеолярной кости вокруг дистального корня, которая достигла апикальной области. (C) На удаленном зубе видна линия перелома. (D) D1-D3 были аксиальными изображениями, показывающими потерю альвеолярной кости, но без линии перелома. (E) Изображение микро-КТ in vitro показало полную линию перелома на дистальном корне с размером вокселя 0,02 мм.

Рентгенологический диагноз VRF основан на наличии гипоплотной (рентгенопрозрачной) линии перелома (4). На самом деле VRF обычно наблюдаются в зубах после эндолечения. Однако артефакты пломбирования корневых каналов явно мешают рентгенографической интерпретации изображений КЛКТ (рис. 1D), что может снизить точность диагностики (23, 30). Таким образом, в настоящем исследовании, несмотря на то, что 27 зубов имели VRF, линии перелома можно было определенно обнаружить только в 9 зубах (рис. 3D). Точно так же Corbella et al (21), Talwar et al (19) и Salineiro et al (30) сообщили о значительном снижении чувствительности

КЛКТ-визуализации, связанной с полосами артефактов пломбирования корневых каналов.

Некоторые клинические признаки часто коррелируют с VRF, например, множественные свищевые ходы и глубокие узкие периодонтальные костные дефекты в изолированном зубе (12, 31). При развитии перелома кость, разрушенная по линиям перелома, образует тень или «периодонтальную связку» в виде костного дефекта с расширением периодонтальной щели и потерей костной массы. Кроме того, тяжелые переломы могут вызвать потерю костной массы или диффузную потерю альвеолярной кости вокруг пораженных зубов.

Соответствующим проявлением при PR является рентгенопрозрачность в виде гало или J-типа вокруг зуба с подозрением на VRF, и этот признак был указан как важный косвенный признак перелома корня при PR (31–33). Среди 27 зубов с диагнозом VRF 25 зубов имели вертикальную потерю кости рядом с линиями перелома на КЛКТ-изображениях. Вертикальная потеря пародонтальной кости считается важным косвенным вспомогательным диагностическим признаком VRF (1,34). Хотя диагностическая точность КЛКТ-изображения для тонких VRF после эндолечения была разочаровывающей, стоит упомянуть, что вертикальная потеря кости, отмеченная при КЛКТ-визуализации, является важным косвенным признаком. Кроме того, щечная (лабиальная) и небная (язычная) потеря кости не могла быть обнаружена на прицельной рентгенографии, но была идентифицирована в 3-мерном изображении на КЛКТ-изображениях.

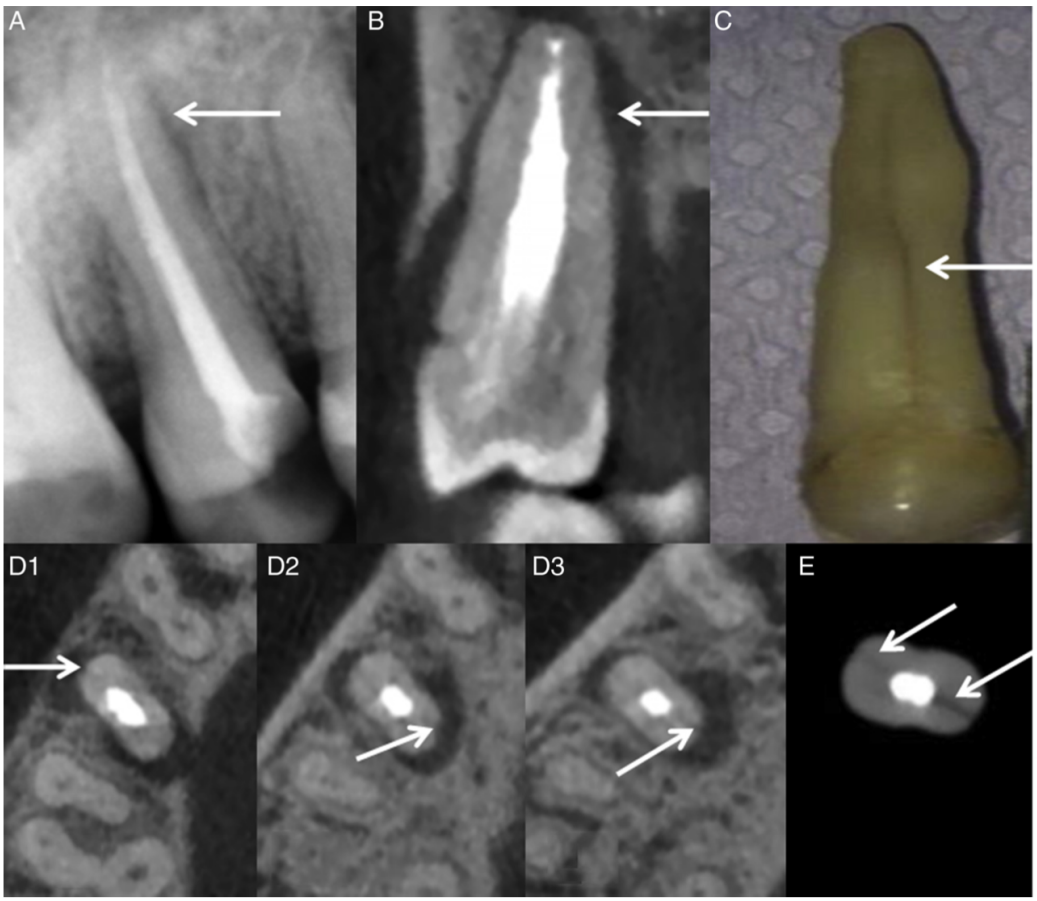

FIGURE 3 – An example of a tooth with subtle fracture lines on both the buccal and palatal sides. (*A*) A PR showed that RCT was performed well, and thickened periodontal ligament was observed. (*B*) A coronal reconstruction CBCT image along the axis of the root showed that the buccal and palatal alveolar bone loss had reached the apical region. (*C*) The extracted tooth showed the fracture line. (*D*) *D1–D3* were axial images showing subtle hypodense fracture lines on both the buccal and palatal sides of the root surfaces. (*E*) An *in vitro* CBCT image confirmed fracture lines on the root with a voxel size of 0.125 mm.

РИСУНОК 3 – Пример зуба с тонкими линиями перелома как с щечной, так и с небной сторон. (A) Прицельный снимок показал, что эндолечение было выполнено хорошо, и наблюдалось расширение периодонтальной связки. (B) КЛКТ-изображение коронарной реконструкции вдоль оси корня показало, что потеря щечной и небной альвеолярной кости достигла апикальной области. (C) На удаленном зубе видна линия перелома. (D) D1-D3 были аксиальными изображениями, показывающими тонкие линии гиподенсивного перелома как на щечной, так и на небной сторонах поверхности корня. (E) Изображение КЛКТ in vitro подтвердило линии перелома на корне с размером вокселя 0,125 мм.

ВЫВОД

Диагностическая точность КЛКТ для VRF остается спорной. Основываясь исключительно на линии перелома, чувствительность и точность диагностики тонких VRF в эндодонтически пролеченных зубах в этом исследовании были низкими. Тем не менее, вертикальная щечно-небная (язычная) потеря кости была обнаружена в большинстве зубов VRF и, следовательно, может быть важным косвенным признаком для диагностики VRF. Кроме того, этот тип потери костной ткани может быть обнаружен на изображениях КЛКТ.